BERICHT

19

über

zwei Exstirpations-Fälle von Kehlkopfpolypen.

Von

Dr. FRIEDRICH SEMELEDER,

Dozent an der Wiener Hochschule, Mitglied der k. k. Gesellschaft der Aerzte zu Wien und der Société médicale du Panthéon zu Paris, derzeit Vorstand der chirurg. Abtheilung im Gumpendorfer Filialspitale.

Separatabdruck aus der „Wiener Medizinalhalle,“
Jahrgang 1864.

Wien, 1864.

Druck von Jos. Ant. Massanetz,
Stadt, Freiung, Schottenhof Nr. 6.

Im Selbstverlage des Herausgebers.

Was man vor fünf Jahren als allzu sanguinische Hoffnungen bezeichnete, ist auf das Glänzendste erfüllt durch die laryngoskopische Chirurgie. Mit Stolz dürfen wir sagen, dass es deutscher Fleiss gewesen, der dies errang und namentlich von unserer Wiener Schule die Anregung nach allen Richtungen ausging. Die Laryngoskopie hat reichlich erfüllt was sie versprach. Ihr Glanzpunkt sind aber die Exstirpazionen von Neubildungen. Jeder Beitrag in dieser Richtung ist von Werth und von Gewicht.

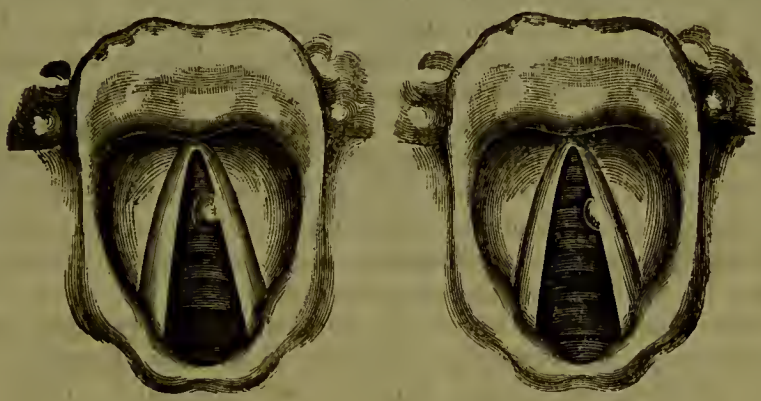

1. Ein junger Mann, von etwa 28 Jahren, Rechtsgelehrter, kam im Frühsommer in meine Behandlung. Er hatte mit grosser Lust gesungen und sich einer schönen Baritonstimme erfreut. Seit einiger Zeit war die Stimme, besonders in höherer Lage, leicht rauh und schmetternd, besonders das Falsett sehr schlecht geworden. Nach grösseren Anstrengungen, beim Singen oder auch beim anhaltenden Sprechen, wie es der Beruf des Kranken erfordert, und auch ohne besondere Anstrengung stellten sich des Abends unangenehme Gefühle von Hitze, Spannung und Trockenheit im Schlunde, so wie ein ganz leichter Kitzel und Reiz zum Aufhusten ein.

Eine, wie ich glaube sorgfältig angestellte Untersuchung des Schlundes und Kehlkopfes, ergab mir die Erscheinungen des subakuten Katarrhes dieser Organe. Der Rachen war, namentlich wenn sich der Kranke etwas übler befand, geröthet, die Schleimhaut glänzend, wie trocken, von einem Geäste erweiter-

ter Venen übersponnen, am Zäpfchen leicht ödematös. Der Kehlkopfeingang so wie die Taschen- und Stimmbänder leicht geröthet, theils in feinen Streifen, theils verwasehen, die Absonderung der Kehlkopfschleimhaut etwas vermehrt, so das an den Stimmbändern zuweilen ganz kleine Klümpchen eines zähen, gelbliehen Schleimes hafteten. Ich leitete eine entsprechende örtliche Behandlung ein, Einblasungen von Alaun- und Höllensteinpulver in den Kehlkopf, Bepinselungen des Rachens mit Tanninglyzerol, mit Jodglyzerol und Höllensteinlösung. Im Verlaufe dieser Zeit untersuchte ich den Kranken anfangs täglich, denn jeden andern Tag mittels des Kehlkopfspiegels, theils zur Anwendung der Arzneien, theils um die Fortsehritte der Behandlung zu verfolgen.

Im Verlaufe von 5—6 Wochen war der Kehlkopfkatarrh gehoben, der Rachenkatarrh und seine Erscheinungen so weit gebessert, dass der Kranke sich als genesen betraehten konnte und über mein Zureden wieder zu singen anfing. Unsere Freude dauerte nieht lange.

Naeh etwa 14 Tage kam mein Klient wieder und meinte: es ginge immer noeh nicht so wie es sollte. Um naehzusehen, was es denn wieder gebe, untersuchte ich abermals, und fand zu meinen grossen Erstaunen beim ersten Blieke am vorderen Viertheil des linken Stimmbandes einen kleinen Polypen randständig aufsitzen, ungefähr von der Grösse eines aufgequollenen Hirsekornes; dessen Oberfläehe war von Sehleimhaut überzogen, blassroth, glatt, das Gebilde selbst, wol wegen seiner Kleinheit, nieht beweglieh, veränderte seine Lage beim starken Aus- und Einathmen so wie beim Anlauten nieht und wurde beim Tonangeben in die Stimmritze eingeklemmt.

Zwei Umstände waren in diesem Falle geeignet, meine Verwunderung zu erregen. Erstens, dass der Kranke, trotz dieses Gebildes, gut singen konnte, wie ieh mich überzeugte, als ich ihn wenige Tage später die bekannte Kirchenarie von A. Stradella vortragen hörte. Dieses Stüek lag der Stimme das Kranken sehr günstig und Niemand hätte, naeh der Stimme zu schliessen, den Kehlkopf für krank halten, geschweige des Dasein eines Neugebildes am Stimmbande erwarten können. Die Stimme klang etwas unsicher, was man aus einer geringen Befangenheit und der längeren Unterbrechung der Singübungen wohl erklären konnte. Nur die Falsetstimme war ganz sehlecht geworden, ein Umstand der reeht geeignet erscheint, dieTheorie der Bildung des Falsetregisters zu beleuchten. Bekanntlich haben sich die Ansichten über die Stimmbildung, ungeaehtet maneher Abweiehungen, dahin festgestellt, dass bei der Brststimme die Stimmbänder in ihrer ganzen Ausdehnung schwingen, also am freien Rande, in ihrer oberen Fläche, der sogenannten Tasehengegend, und in ihrer untern oder sogenannten subglottischen Gegend, — hingegen wird die Kopf- (Falset)

stimme hervorgebracht durch Schwingungen der Taschengegend und wesentlich des freien Randes. Es ist wohl erklärlich, dass in unserm Falle die Bildung der Bruststimme nicht merklich gestört war, da von 3 Komponenten eben eine ausfiel, während die Störung der Fistelstimme begreiflich wird, wenn man bedenkt, dass von ihren 2 Faktoren einer und nach der Ansicht mancher Gelehrten der wesentlichere, nämlich die Schwingung des freien Randes an einem Stimmbande, aufgehoben war. So erwächst, wie ich glaube, aus meiner Beobachtung eine gewiss nicht zu verachtende Bestätigung der Ansichten über die Physiologie der Stimme.

Derlei Beobachtungen sind um so wichtiger da sie nur sehr selten zu machen sein werden. Massgebende Studien über Stimmbildung, insbesondere aber über die Unterschiede der Register, können nur an geübten Sängern angestellt werden und dass ein solcher gerade auch einen Polypen am Stimmbande hat, gehört wohl zu den seltensten Fällen. Diese meine Beobachtung zu verwerthen, überlasse ich den Physiologen.

Der 2. Umstand, der mich in hohem Grade überraschen musste, war, dass ich den Kranken so oft, und wie ich mir schmeichle, genau untersucht hatte, und nun erst, acht Wochen nach der ersten Untersuchung und nach der letzen 14tägigen Pause fand ich den Polypen ganz leicht, beim ersten Einsetzen des Spiegels und fast jedesmal wieder leicht. Es bleibt nur die Wahl anzunehmen, dass ich durch 6 Wochen ungenau gesehen hätte, oder dass das Gebilde in der letzten Zeit erst entstanden sei. Das Erstere lasse ich nicht gern gelten; ob ich das Recht habe den 2. Fall zu setzen, kann ich nicht geradezu behaupten. Einige Bestätigung gewinnt die letztere Annahme aus dem späteren Wachsthum des Gebildes. Aber jeder dieser Fälle hat sein Lehrreiches.

Die Entfernung eines Kehlkopfpolypen, wenn er auch so wenige Beschwerden verursacht, wie der unsere, ist unter allen Umständen angezeigt im Zeitalter der laryngoskopischen Operationen. Wir entschlossen uns zur Operation und begannen bald mit den Vorbereitungen, nämlich wiederholter Einführung von Kehlkopfsonden um die Empfindlichkeit der Theile herabzusetzen. Bald gelangte ich dahin, dass es der Kranke sehr gut vertrug, wenn ich mit der Sonde den Kehldeckel aufhob und an demselben hinabgleitend den Polypen berührte. Durch diesen Handgriff wurde das Gebilde am leichtesten zur Ansicht gebracht. Die Ausführung verzögerte sich, indem der Kranke im Monate September eine 4wöchentliche Gebirgsreise zu machen wünschte, was ich ganz wohl zugeben konnte, in Anbetracht des scheinbaren Stillstandes der Neubildung.

Zu Anfang Oktobers nahmen wir unsere Vorübungen wieder auf und ich gewann durch diese Verschiebung den Vor-

theil, den Kranken meinem sehr verehrten Freunde Prof. *Wintrich* vorstellen zu können und des letzteren modifizirte Kugelbeleuchtung kennen zu lernen, die mir sehr angenehme Dienste leistete. Inzwischen hatte auch *Leiter* über *Wintrich's* Angabe die Kehlkopfzange an den Blättern verändert und so ein sehr brauchbares Werkzeug hergestellt. (Siehe unten.)

Am 25. Oktober 1863 gingen wir ans Werk. Ueber dringendes Begehren willigte ich ein, die Frau des Kranken, eine junge und liebenswürdige Dame, der Operation beiwohnen zu lassen und hatte es nicht zu bereuen. Die Gemüthsbewegungen beider Theile waren dadurch geringer, die Operation erwies sich viel weniger entsetzlich, als beide Gatten sich ausgemalt hatten und wenn dem Kranken der Muth zu sinken drohte, unterstützte das ermunternde Wort der Geliebten unser Zureden auf das Trefflichste.

Obwohl der Kranke die Kehlkopfsonde so wie *Bruns's* Kehldeckelzange ganz gut vertrug, wünschte er doch dringend die örtliche Anästhesirung, wie sie mein geehrter Kollege *Türck* ausgeführt hatte und ich fand nicht Grund mich zu widersetzen. Ich bepinselte den Kehlkopf im Innern mittelst des Spiegels und eines gekrümmten Pinsels, den Rachen mit einem gewöhnlichen Malerpinsel, mit der Morphin-Chloroformlösung, anfangs in Zwischenräumen von Minuten, später in raschester Folge. Dieses Verfahren, das für den Kranken höchst unangenehm war, wurde durch 2 Stunden fortgesetzt, bis wir eine ziemliche Verminderung der Empfindlichkeit zu finden glaubten. Zur vollständigen Anästhesie kam es nicht. Einiges scheint aber diese Einpinselung doch zu leisten, denn eigentlich durfte man nach einer so anhaltenden Misshandlung des Kehlkopfs mit Instrumenten und reizenden Flüssigkeiten wie Chloroform und Spiritus rectificatus wohl eine bis zur Unleidlichkeit gesteigerte Empfindlichkeit erwarten.

Als ich zur Operation schritt, war die Kehlkopfschleimhaut etwas geröthet, der Kehlkopf bot bei stark aufgerichtetem Kehldeckel die Ansicht 1., das Neugebilde hatte sich seit ich es entdeckt hatte auf den Umfang eines Hanfkorns vergrössert.

Ich hatte mich entschlossen das Neugebilde mit *Voltolini's* Guillotine anzugreifen.

Dieses Instrument ist nach Art der Bruns'schen Scheere auf das Prinzip der Charrière'schen Pinzette mit gekreuzten Armen gebaut. Die gekrümmten Arme tragen je einen schneidenden kleinen Ring von 5 Dezimeter im Lichten. Beim Zusammendrücken der Pinzette verschieben sich die Ringe übereinander in der Art, dass ein im Ringe steckender Körper abgeschnitten wird. Einer dieser Ringe trägt unten, nach oben schend, einen kleinen Stachel, der den abgeschnittenen Körper spiessen und dessen Hinabfallen verhindern soll.

Nach mehreren vergeblichen Versuchen gelang es mir das Neugebilde in den Ring zu bekommen und dessen frei vorra-

gende Hälfte abzuschneiden. Nun war die Operation um so schwieriger. Zahlreiche Versuche, den Rest mit der Guillotine zu fassen, misslangen. Auch die Zange wurde einige Male ohne besseren Erfolg angewandt und endlich wegen allseitiger Ermüdung abgelassen, mit der Hoffnung der verwundete Polyp werde sich vielleicht zurückbilden. Das abgetragene Stück war an dem Instrumente klebend herausbefördert worden und ging verloren. Der Stachel hatte nicht gefasst.

Diese Operation lehrt mich die Schattenseite des Voltolini'schen Instrumentes kennen. Einmal soll man mehrere Instrumente haben, denn der Dorn am Ringe muss nach der freien Seite hin stehen, sonst läuft man Gefahr, das Stimmband zu spicssen und zu verletzen, was am Ende der Stimme leicht mehr schaden könnte als die Exstirpation des Polypen nützt. Es war mir ein sehr peinliches Gefühl das Instrument zweimal nicht sogleich ausziehen zu können. Einmal, als bei Berührung des Stimmbandes ein reflektorischer Stimmrizenverschluss eintrat, fing sich der Dorn am gesunden Stimmbande und erst während der nächsten tiefen Inspiration, die ich abwarten musste, konnte ich das Instrument frei machen; das andere Mal fasste der Dorn beim Ausziehen an der linken Arytänoidea. Dann lässt sich ein Instrument dieser Art nur einem Stimmbande gut anlegen; an das andere Stimmband legt es sich entweder mehr minder schräg, so dass ein vorspringendes Neugebilde nicht ganz an der Basis gefasst werden kann, wie es auch in unserem Falle war, oder man musste sich entschliessen für das linke Stimmband das Instrument mit der linken Hand zu führen, was eine weitläufige Vorübung erfordert. Das Gesagte wird verständlich werden, wenn man sich vorstellt, wie die Stimmritze eines Menschen steht, der mir gegenüber sitzt. Soll also die Guillotine eine Zukunft haben, so müsste sie so eingerichtet werden, dass man die Ringe nach allen Seiten einstellen kann. Es ist begreiflich, dass man nur dann gleich gut, (wenn man das Instrument mit der rechten Hand, den Spiegel mit der linken führt) dem rechten wie dem linken Stimmbande die Ringe anlegen kann, wenn $c \diagdown\!\!\diagup b$ *ab* das linke, *ac* das rechte Stimmband des Kranken
a
vorstellt. Eine solche Einstellung der Ringe für verschiedene Richtungen ist aber mit dem Prinzip der Pinzette nicht vereinbar. Dasselbe gilt von Bruns's Scheere, die sich mit der rechten Hand geführt, zwar der Linie *ac* (dem rechten Stimmbande) gut parallel stellen lässt, zu dem linken Stimmbande *ab* aber immer mehr minder schräg steht, (also die Gefahr mit sich führt, das Stimmband anzuschneiden, was wir um jeden Preis vermeiden wollen) ausser wir wollten uns auch auf den Gebrauch der linken Hand einüben. Dasselbe gilt auch von dem übrigens vortrefflichen und seiner Einfachheit wegen empfehlenswerthen Messer *Störk's*. Wir würden dem geschätzten Kollegen Dr. *Störk* nebenbei empfehlen sein Instrument lieber Kehlkopfbistouri, Kehlkopfmesser oder ähnlich zu taufen, denn das Wort Laryngotom, so richtig es an sich ist, erinnert zu sehr an ganz verschiedene Instrumente (Laryngotom, Tracheotom) und an die Laryngotomie, die ja *Störk* eben ganz abschaffen will.

Die Hoffnung auf eine freiwillige Schrumpfung des Polypenrestes ging nicht in Erfüllung. Der Stumpf rundete sich zwar ab, hatte aber nach 4 Wochen noch unverändert die Form und Grösse wie Fig. 2 sie wiedergibt. Ich entschloss mich daher, die Operation zu wiederholen, und ging am 26. November 1863 daran, mit ganz denselben Vorbereitungen wie das erste Mal. Der Versuch der lokalen Anaesthesirung hatte denselben theilweisen Erfolg. Ich bediente mich nun der weiter unten zu

beschreibenden Kehlkopf-Zange und es gelang mir nach vielen erfolglosen Versuchen das Gebilde zu fassen und es so weit frei zu machen, dass es nur mehr an einzelnen Fasern hing. Nun sollte es aber ganz herausbefördert werden. Wenn der Kranke ein gequetschtes „ae“ anhaltend hervorstiess, konnte ich auf der geschlossenen Stimmritze mit der Zange herumsuchen, aber erst nach mehreren Versuchen glaubte ich endlich das kleine Knötchen wirklich gefasst zu haben. Dass es die Dorne der Zange gespiesst hätten, war nicht möglich, dazu war der Körper zu klein, aber ich war sehr unangenehm überrascht, es weder an der Zange kleben noch in den hohlen Armen verborgen zu finden. Ich fasste nun nach dem Spiegel, um abermals einzugehen. Da fand ich an der Spiegelfläche klebend, in Blut eingehüllt, ein kleines Klümpchen von der Grösse eines mittleren Stecknadelkopfes, das zwischen den Fingern ein kleines derbes Knötchen erkennen liess. Es war der Rest des Neugebildes, der einem Hustenstosse folgend an den Spiegel geschleudert worden war, und an diesem haften blieb. Die Untersuchung lehrte alsbald, dass alles Krankhafte entfernt war. Die Epitelien, namentlich des linken Stimmbandes, waren in grösserem Umfange durch das Instrument abgeschürft. Die Blutung war beide Male nicht nennenswerth. Die Reaktion fast gleich Null. Bei der ersten Operation hatte ich mich der Bruns'schen Kehldeckelzange bedient; durch diese war der Kehldeckel im Umfange einer Linse mehreremale tüchtig gekneipt worden und auf diesen Stellen bildete sich ein gelblicher Exsudatbeleg. Einmal hatte diese Zange nur die Schleimhaut am Rande gefasst und es entstand dort eine umschriebene Schwellung derselben. Aus dieser Beleidigung des Kehldeckels erkläre ich mir leichte Beschwerden beim Schlingen und Husten die nach der 1. Operation durch etwa 2 Tage bestanden, bis das Exsudat am Kehldeckel verschwunden war. Auch äusserte das angewandte Morfin nach der ersten Operation allgemeine Wirkungen, Schwindel, Schläfrigkeit, Kopfschmerz und Erbrechen. Nach der 2. Operation traten gar keine unangenehmen Erscheinungen auf. Einige Tage darnach waren die Epitelien wieder hergestellt, die geringe Injektion und Schwellung an der Operationsstelle geschwunden. Gegenwärtig bin ich nicht im Stande, mit Sicherheit die Stelle zu erkennen, wo das Neugebilde sass.

Das entfernte Knötchen wurde Hrn. *Dr. Schott* zur mikroskopischen Untersuchung übergeben und erwies sich aus Bindegewebe mit grossen Gefässschlingen und Epitelien bestehend.

Der Kopf des Kranken wurde bei beiden Operationen durch einen verlässlichen Gehilfen, den Sekundararzt Herrn *Th. v. Hittnern*, leicht fixirt. Bei der 1. Operation wandte ich Bruns's Kehldeckelzange an, wie erwähnt. Die Zange wurde an-

gelegt und nun frei hängen gelassen. Da sie mich in den Bewegungen der rechten Hand beirrte und dem Kranken Schmerz verursacht, gebrauchte ich sie bei der 2. Operation nicht mehr und kam auch zum Ziele. Eine nach Bruns's Vorbild verfertigte Vorrichtung zum Fixiren des Kehlkopfspiegels erwies sich als höchst unbequem und wurde alsbald bei Seite gelegt. *Türck's* Zange zum Festhalten der Zunge bewährte sich nicht und es genügte vollkommen, dass der Kranke seine Zunge mit den Fingern mittelst eines Tuches fixirte. Zur Beleuchtung bediente ich mich einer Petroleumlampe mit der nach *Wintrich's* Vorgange angebrachten Kugel und einer Operir-Brille mit einem Hohlspiegel von 9 CM. Durchmesser und 18 CM. Brennweite.

Die Herren Sekundarärzte *Dr. v. Hausen* und *Dr. Oehler*, sowie Herr *Dr. v. Karajan* wohnten beiden Operationen bei.

Mit vielem Vergnügen erfahre ich, dass mein Klient endlich Muth gefasst hat, wieder zu singen, und dass seine Stimme von dem sehr tüchtigen Gesangslehrer Moriz Laufer ebenso gut gefunden wird, als vor der Erkrankung. Der Rachenkatarrh macht sich nicht mehr bemerklich. Ich will das nicht geradezu in Beziehung zur Operation bringen, aber einige dahin deutende Erfahrungen bestimmen mich doch, dieses Umstandes zu gedenken.

Die Fistelstimme meines Klienten umfasste vor der Erkrankung die Töne von F auf der obersten Linie hinauf bis einschliesslich B; diese Töne waren während des Bestandes des Polypen verloren. Ueber B hinaus konnte mein Klient vor und während der Erkrankung noch Töne hervorbringen, die aber zum Gesange nicht zu verwerthen waren.

Gegenwärtig (fünf Wochen nach der Operation) sind die während der Erkrankung ausgefallenen Fisteltöne (S. O.) vollkommen hergestellt.

Der von mir bisher zu Polypenoperationen im Kehlkopfe verwendeten Instrumente sind 3, eine Zange, eine Guillotine (mit Sicheleinsatz) und ein gedecktes Kehlkopf-Messer mit verschiedenen Einsätzen. Da diese Instrumente sich bewährt haben, will ich ihnen einige Worte widmen. Dieselben sind angefertigt und zu beziehen von Jos. Leiter, Fabrikanten chirurg. Instrumente und Bandagen, Wien Alserstrasse, 16.

Leiters Kehlkopfpolypenzange (Fig. 1, $^2/_3$ natürl. Grösse) ist das Endergebniss mehrfacher Veränderungen und Verbesserungen.



Die federnde Zange *a* gleicht im geschlossenen Zustande einer hohlen Halbkugel; die auf einander greifenden Ränder sind stumpf schneidend (Fig 2.) Jedes Zangenblatt trägt in seiner Höhlung einen spitzen Dorn, der den scharfen Rand des Blattes nicht überragt. Die Zange hat am Ende des federn-

den Theiles (Fig. 3. natürl. Grösse) ein 6 mm. langes Schraubengewinde. Mittels dessen wird sie in einer kleinen Röhre festgeschraubt am Ende eines Drahtes, dessen anderes Ende in dem Griffe *b* (Fig. 1) durch die Schraube *c* befestigt wird. Ueber diesen Draht verschiebt sich die biegsame Metallröhre *d*, welche durch Druck auf den Hebel *e* vorgetrieben wird und so die Zange rasch schliesst. Wird der Hebel *e* vom Drucke frei so wird die Röhre *d* durch eine in der Griffzwinge *f* angebrachte Spiralfeder zurückgeschnellt, womit ein schnelles Oeffnen der Zange *a* erfolgt.

Die Zange *a* kann mit ihrem schneidenden Theile durch Drehung nach allen Seiten gestellt werden, um die Polypen in verschiedenen Richtungen fassen zu können.

Soll das Instrument zerlegt werden, so wird zuerst die Zange *a* abgeschraubt, dann die Schraube *c* nachgelassen und dadurch der Draht losgespannt, endlich wird der geränderte Ansatz auf der Zwinge *f* abgeschraubt.

Das von mir angegebene abgerundete Sichelmesser (Fig. 4, $^2/_3$ natürlicher Grösse) ist bestimmt die Bruns'sche Scheere zu ersetzen. Es ist nach allen Richtungen stellbar.

Die Klinge *a* Fig. 4 ist wie die Zange in Fig. 3 an einem Drahte befestigt dessen Ende durch den Griff geht und durch die Schraube *b* an einer im Griffe *c* verschiebbaren Röhre *d* fixirt wird. Die Röhre *d* wird durch eine im Griffe *c* verborgene Spiralfeder an das kurze gabelförmige Ende des Hebels *e*, welches durch die Zwinge *f* gedeckt ist, angedrückt. Die Klinge *a* wird durch eine doppelte, zweiblättrige Scheide *ii* gedeckt. Die beiden Blätter der Scheide verlaufen in einen flachrunden Stab und endigen in ein Gewinde, welches in die Mutterschraube *h* eingeschraubt wird. Diese Mutterschraube *h* ist an dem Ende des biegsamen und feststehenden Rohres *g* drehbar fixirt. Drückt man auf den Hebel *c* so steigt das Messer rasch hinauf und deckt sich wieder zwischen den Blättern der Scheide. Wenn man die Schraubenmutter *h* zurückschraubt, kann man dann die Schneidevorrichtung nach allen Seiten stellen, gerade wie die Zange *a* in Fig. 1; dann wird die Schneidevorrichtung mit der linken Hand fest gehalten und die Mutterschraube mit der rechten Hand wieder vorgeschraubt worauf man das Instrument anwenden kann.

Fig. 5 ist ein zweiblättriger Ring, zwischen dessen Blättern eine ringförmige Klinge spielt. Diese Vorrichtung, ähnlich der Tonsillenguillotine, wird an dem Instrumente Fig. 4 statt des Sichelmessers angeschraubt und wie das letztere gehandhabt und gestellt. In Fig. 5 sind *a* die 2 ringförmigen Blätter, *b* der Stiel, *c* dessen Schraube. Die beiden Blätter werden einerseits durch den umgebogenen Vorsprung bei *d*, anderseits durch die Schraube bei *b* zusammengehalten; *e* ist das herabgezogene Messer, *f* dessen Schraubenende.

Das Instrument Fig. 4 (5) wird zerlegt, wenn man zuerst die Schneidevorrichtung, dann den Hebel und zuletzt die Schraubenmutter *b* abschraubt.

Weder die Guillotine, noch das Sichelmesser sind mit Dornen zum Anspiessen des Neugebildes versehen. Die üblen Eigenschaften dieser Dornen habe ich oben angeführt, auch bin ich der Meinung, dass die Besorgnisse, welche man an das Hinunterfallen kleiner Neugebilde in die Luftwege knüpfte, ungegründet sind. Dafür spricht eine Beobachtung *Moura-Bourouillou's*, welcher mittels eines Schlingenschnürers einen kleinen Polypen vom Stimmbande entfernte. An dem Ende des Instrumentes befand sich eine Pfeilspitze zum Anspiessen des Gebildes, allein die Rechnung war ohne den Wirth gemacht

und das Gebilde fiel in die Luftwege ohne irgend welche Beschwerde zu verursachen.

Bei grossen Neubildungen wäre es freilich bedenklicher; bei solchen kommen aber diese beiden Instrumente nicht in Frage.

Fig. 6, (⅔ natürlicher Grösse) ist Leiters gedecktes stellbares Messer in welches stechende, schneidende und geknöpfte Klingen eingesetzt werden können.

Die Befestigung der Klinge am Drahte ist, wie in Fig. 7 ersichtlich, durch eine Schraube bewirkt. Der Draht sammt der Klinge verschiebt sich in der Röhre *f* und im Griffe *c* indem er an der Röhre *d* durch die Schraube *b* befestigt ist. Die Röhre *f* steht am Griffe fest, ist biegsam und trägt am freien Ende dieselbe Stellvorrichtung wie das vorige Instrument, (Fig. 7) nur dient hier das vorne aufgeschlitzte Rohr *e* als Scheide für die Klinge *a*. In Fig. 6 ist *g* die Mutterschraube zum festhalten der Schneidevorrichtung. Fig. 7 *a* zeigt eine skalpellförmige Klinge zum Einsetzen.

Die Röhre *d* wird durch eine im Griffe *c* angebrachte Spiralfeder zurück gedrängt, somit die Klinge in der Scheide verborgen gehalten. Durch Einwirkung auf den Schieber *h*, welcher an die Röhre *d* angeschraubt ist, wird die Klinge hervorgetrieben. Die Stellschraube *i* dient dazu das Hervortreten der Klinge zu regeln.

Das Instrument wird zerlegt wenn zuerst das Messer, dann die Schrauben *b* und i, sowie der Schieber *h* und zuletzt die Röhre *f* abgeschraubt werden.

Die Röhren sämmtlicher Instrumente sind schwarz oxydirt, damit der Reflex im Spiegel nicht störe.

Ich kann diese durch meine Erfahrungen erprobten Instrumente empfehlen und glaube dass man damit so ziemlich für alle Fälle auslangen wird.

2. Wol der schwierigste laryngoskopische Operationsfall dürfte der hier zu erzählende sein.

Fig. 1.

Fig. 2.

Fig. 3.

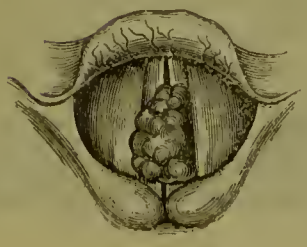

Fig. 4.

Eine Dame, (bei Damen schickt es sich nicht nach dem Alter zu fragen) Gouvernante, an einer seit 5 Jahren allmälig entstandenen vollkommenen Stimmlosigkeit leidend, kam im verflossenen Herbste zu mir, um sich untersuchen zu lassen und meinen Rath zu hören. Ich fand bei genauerer Untersuchung 3 Neubildungen von verschiedener Grösse, Fig. 1, deren eine grösste kuglige in der Gegend des linken Stimmbands sass; eine zweite kleine, keulenförmige ging vom vorderen Winkel der Stimmritze aus und lag mit ihrem freiem Ende auf der ersten; die dritte und kleinste erhob sich von der vorderen Fläche der rechten Giesskanne, etwa in der Höhe der Stimmritze, und ragte in diese hinein.

Ich äusserte mich dahin, dass ich geneigt sei, einen operativen Eingriff zu unternehmen; dass ich den Erfolg, was die Wiederherstellung der Stimme betrifft, nicht verbürgen könnte, dass aber bei dieser Operation, auch was die Stimme betreffe, durchaus nichts zu verlieren sei, denn die Kranke war ja ganz stimmlos, was gerade für eine Gouvernante ein sehr trauriger Zustand ist. Athembeschwerden waren, zu meiner Ueberraschung muss ich sagen, nicht zugegen, nicht einmal ein geräuschvolles Athmen. Durch meinen Ausspruch aufgerichtet, theilte mir die Kranke mit, sie sei schon von zwei, in ihren Fächern gleich ausgezeichneten Kollegen untersucht worden. Der Eine, ein Laryngologe vom Fache, sah die Kranke vor längerer Zeit, als die Gebilde noch kleiner waren, machte die Diagnose, hielt aber eine Operation nicht für ausführbar.

Später wurde die Kranke von einem zweiten Kollegen untersucht, und eine Operation für eine spätere Zeit in Aussicht gestellt. Nicht unerwähnt will ich lassen, dass die Kranke, als sie den Sommer in einem Badeorte zubrachte, dort von einem Arzte, dem sie ihre Leiden klagte, die Auskunft erhielt: Ja; wären Sie nach Paris oder London gegangen, so hätte man Sie schon längst von Ihrem Polypen befreit. Dass damals weder in Paris noch in London, noch irgendwo ausser Deutschland eine laryngoskopische Polypenoperation gemacht worden war, konnte der Herr Kollege nicht wissen, da er eben in dieser Spezialität wenigstens nicht zu Hause ist. Ob er aber nicht besser gethan hätte zu schweigen, will ich der Beurtheilung meiner geehrten Leser überlassen. Die Kranke wollte damals Himmel und Erde in Bewegung setzen, um nach Paris oder London gehen zu können. Genug davon.

Die Gebilde hatten mich ursprünglich, ihrer blassgelb-röthlichen Farbe, ihres matten Glanzes und ihrer höckrigen, himbeerartigen Oberfläche wegen an Enchondrom oder Fibroid denken machen; als ich aber den Fall im Hinblick auf eine vorzunehmende Operation genauer studirte, zeigten sich die Gebilde unter der zufühlenden Sonde von mässiger, fleischartiger Konsistenz, so dass ich sie endlich für Bindegewebs-Neubildungen

nahm. Das grösste der Gebilde kam, wie sich zeigte, aus der linken Morgagnischen Tasche hervor und überwucherte das linke Stimmband in der Art, dass von demselben nur ein ganz kleiner Theil, nach hinten zu, zu sehen war, und dieses Stückchen war von normalem Ansehen. Das vordere Ende des linken Stimmbandes war von dem Polypen Nr. 2 verdeckt.

Ob der Polype Nr. 1 frei auf dem linken Stimmbande liege oder mit demselben verwachsen sei, konnte nicht ermittelt werden, denn die Kranke war ziemlich empfindlich und beim Stimmritzenverschluss schoben sich alle drei Polypen über einander. Aber das liess sich erkennen, dass beim Versuche einen Laut zu geben, der Polyp Nr. 1 um seine breite Anheftung nach aufwärts gerollt wurde, so dass er dann auch auf das rechte Stimmband zu liegen kam und zwischen beiden Taschen und Stimmbändern eingeklemmt wurde. Die Polypen Nr. 2 und 3 erwiesen sich ziemlich frei beweglich, sie folgten dem Strome der Athmungsluft und namentlich Nr. 2 schlüpfte zuweilen über den grossen Polypen mit seinem Ende hinab und wurde beim starken Ausathmen wieder hinaufgeworfen.

Die Kranke war, abgesehen von ihrem Halsleiden, vollkommen wohl und kein halbwegs vernünftiger Zusammenhang nachzuweisen zwischen der örtlichen Erkrankung und irgend einer allgemeinen oder einer Schädlichkeit, die eingewirkt hätte.

Am 1. November 1863 nahm ich die Operation vor, nachdem ich der Kranken vorausgesagt hatte, sie müsse sich mit Geduld waffnen und auf eine zweite Operation gefasst sein. Die Operation wurde ganz mit denselben Vorbereitungen ausgeführt wie die erst beschriebene; örtliche Anwendung der Morphin-Chloroformlösung, Fixirung des Kopfes der Kranken durch einen verlässlichen Gehilfen und der Zunge durch die Kranke selbst mit ihren Fingern, *Wintrich's* Kugelvorrichtung an einer Petroleumlampe, die angeführte Operirbrille und freie Haltung des Kehlkopfspiegels mit der linken Hand. Der Erfolg der durch zwei Stunden in sehr kurzen Zwischenräumen vorgenommenen Anästhesirungsversuche war ein sehr unvollkommener; die Kehldeckelzange wurde nicht vertragen.

Ich entfernte mit der entsprechend eingestellten Polypenzange (s. o.) die wiederholt als Nr. 2 und 3 erwähnten Neugebilde, nemlich das am vordern Stimmritzwinkel und das an der rechten Giesskanne, ersteres bis auf einen ganz kleinen Stumpf, allerdings nur nach oftmaligem Eingehen. Die Hauptmasse des Polypen Nr. 2 wurde durch einen glücklichen Griff erobert, das keulenförmige Gewächs hatte eine Länge von $1\frac{1}{2}$ Cm. und trennte sich von seinem Boden erst als die Zange, welche es gefasst hatte, schon am Rande des Kehldeckels angelangt war. Von dem Polypen Nr. 3 wurde nur ein kleiner Theil herausbefördert, der Rest fiel hinab in die Luftwege und ging verloren.

Blutung und Schmerz waren sehr gering, es trat nahezu keine Reaktion ein, und als mich die Kranke am dritten Tage nach der Operation wieder besuchte, bot mir der Spiegel das Bild Fig. 2. In dieser Zeit sah Herr Kollega *Störk* die Kranke bei mir. Bei geschlossener Stimmritze (beim Versuche anzulauten) ergab sich die Ansicht, Fig. 3, wobei der Polyp sich ziemlich fest einstellte. Dass noch keine Besserung der Stimme eingetreten war machte die Kranke sehr bestürzt, konnte mich aber nicht überraschen.

Die mikroskopische Untersuchung des Entfernten durch Herrn *Dr. Schott* ergab wieder: Junges Bindegewebe mit grossen Gefässschlingen und Epithelien.

Am 15. November 1863 ging ich mit den oben angeführten Vorbereitungen zur Entfernung des grössten Polypen. Ich wusste nun, dass dessen Konsistenz eine ziemlich derbe sei und war mir darüber klar, dass die Operation diesmal sehr schwierig sein werde, denn die beträchtliche Grösse und die rundliche Form des Polypen liessen voraussehen, dass es nicht gelingen würde, ihn mit der Zange zu fassen. Ich beschloss den Versuch doch zu machen, und wenn sich meine Vermuthung bestätigte, das Neugebilde dann zuerst mit einem schneidenden Instrumente zu zerstücken und endlich mit der Zange stückweise herauszuholen. Dies erwies sich auch bald als nothwendig, und ich brachte dem Gebilde, während es, durch anhaltende Anstrengung einen Laut hervorzubringen, in der Stellung, Fig. 3, festgehalten war, mit dem Leiter'schen gedeckten Kehlkopfmesser, in das eine lanzettförmige Klinge eingesetzt war, mit Hilfe des Spiegels in einigen Angriffen die in der Fig. 2 angedeuteten Schnitte bei. Die Schnitte bluteten sehr wenig und klafften gar nicht.

Nun ging ich mit der Zange ein und entfernte nach und nach in kleineren und grösseren Stücken den grössten Theil dieser Geschwulst. An den grösseren der entfernten Stücke konnte man die glatten Schnittflächen deutlich sehen. Die Blutung war gering und betrug etwa zwei Kaffeelöffel voll Blutes, das, mit Schleim gemengt, nach und nach ausgeworfen wurde. Die Operation war für beide Theile sehr ermüdend gewesen, sie hatte mit Inbegriff der Anästhesirungsversuche nahe an 4 Stunden gedauert. Doch beschränkte sich die Reaktion auf einen geringen Schmerz im Kehlkopf durch ungefähr 3 Tage. — Mikroskopischer Befund wie oben. Die HH. Sekundarärzte *Dr. v. Hittnern* und *Dr. Oehler* assistirten mir mit gewohnter Freundlichkeit und Geschick bei beiden Operationen.

Als ich die Kranke wieder untersuchte, zeigte sich mir der Befund Nr. 4. Von dem grossen Polypen bestand ein Rest ungefähr in der Breite des Stimmbandes mit einem vorspringenden Lappen am hintern Theile. Am vorderen Winkel der Stimmritze war ein kleiner Kolben nachgewachsen. Die Stimme

Gedruckt bei J. A. Massanetz, Stadt, Schottenhof Nr. 6.
Im Selbstverlage des Herausgebers.